Aus der Universitäts-Hautklinik der Charité zu Berlin
Direktor: Prof. Dr. Frieboes

Über den Morbus Paget und Morbus Bowen

Inaugural-Dissertation

zur

Erlangung des medizinischen Doktorgrades

an der

Friedrich-Wilhelms-Universität zu Berlin

vorgelegt von

INGRID HORN
aus Danzig

Tag der Promotion: 26. Mai 1939

Buchdruckerei Franz Linke, Berlin NW 7, Mariensfr. 13

M 65

Gedruckt mit Genehmigung
der
Medizinischen Fakultät der Universität Berlin

Dekan: Prof. Dr. Siebeck
Referent: Prof. Dr. Frieboes

R. UNIV.
BIBLIOTHEEK
LEIDEN

Der Morbus Paget stellt ein eigenartiges, recht seltenes Krankheitsbild der Haut dar, das in den meisten Fällen an der Brustwarze, aber auch außerhalb dieser an jeder beliebigen Hautstelle entstehen kann.

Die Beobachtungen der Pagetschen Erkrankung haben gezeigt, daß diese in naher Beziehung zur Krebsbildung stehe; und zwar kann der Morbus Paget einem Carcinom z. B. der Brustdrüse zeitlich vorangehen, ihm aber auch folgen, oder Brustdrüsenkrebs und Morbus Paget der Mamille können gleichzeitig auftreten.

Die histologischen Untersuchungen des bei Morbus Paget veränderten Gewebes ließen nun in der Epidermis, den Milchgängen und der Brustdrüse u. a. die sogenannten „Pagetzellen" erkennen, die eine gewisse Aehnlichkeit mit Krebszellen zeigten, sich von diesen jedoch in wesentlichen Eigenschaften unterschieden. Diese Beobachtungen veranlaßten die verschiedensten Autoren, die Natur der Pagetzellen und ihre Pathogenese zu erforschen und damit die Beziehungen der Pagetschen Erkrankung zum Carcinom zu klären.

Bei den histologischen Untersuchungen des Morbus Paget, insbesondere der extramamillären Formen, wurde bald von mehreren Seiten auf die Schwierigkeiten hingewiesen, die in einigen Fällen nicht nur die makroskopische, sondern auch die mikroskopische Abgrenzung dieser Veränderungen von einem, etwas später bekanntgewordenen Krankheitsbild, dem Morbus Bowen, bereiten kann. Diese zuweilen ausgesprochene Aehnlichkeit im Aufbau der veränderten Epidermis beim Morbus Paget und beim Morbus Bowen zeigt sich jedoch nur in weniger typisch ausgebildeten Fällen und gibt generell keine Veranlassung, diese beiden Krankheitsbilder zu identifizieren, während von einer gewissen Verwandtschaft gesprochen werden kann, die sich in beiden Fällen histologisch einerseits durch Anzeichen maligner Degeneration äußert, andererseits typische carcinomatöse Entartungserscheinungen vermissen läßt.

Mir ist nun die Aufagbe gestellt worden, eine Aufstellung der Beobachtungen der Paget- und Bowenfälle zu geben, die innerhalb der letzten 6 Jahre in der Berliner Haut-Poliklinik

der Charité zur Untersuchung gelangten, unter Berücksichtigung der von den verschiedenen Autoren eingenommenen Stellungnahme in der Beurteilung dieser Krankheiten, insbesondere der Paget schen Erkrankung.

1874 beschrieb James Paget auf Grund einer Untersuchungsreihe, die er bei Frauen im Alter von über 40 Jahren anstellte, das Krankheitsbild einer „ekzemähnlichen" Affektion der Brustwarze und des Warzenhofes.

Diese Erkrankung, die seitdem als „Morbus Paget" oder als „Pagets disease of the nipple" bezeichnet wird, unterscheidet sich klinisch durch Chronizität ihres Verlaufs, fehlende Heiltendenz bei Ekzembehandlung, schließlich durch Schwund der Brustwarze und Ausgang in Carcinom vom Ekzem der Mamille.

Die Veränderung an der Brustwarze beginnt meist mit einer kleinen, in vielen Fällen leicht schuppenden und juckenden Erosion oder Rhagade, die zunächst ein sehr langsames Wachstum zeigt, häufig näßt und dementsprechend zu Krustenbildung neigt. Die Ränder des Herdes sind rund oder auch bogig begrenzt, leicht erhaben und scharf gegen die unveränderte Umgebung abgesetzt. Auf der Oberfläche des Krankheitsherdes befinden sich in den meisten Fällen Krusten, bei deren Ablösung eine rote, glatte oder auch granulierte Fläche beobachtet wird, in die häufiger Epithelinseln eingelagert sind. Im weiteren Verlauf der Erkrankung wird schließlich die Brustwarze eingezogen oder durch geschwürigen Zerfall zerstört. Die Größe des Herdes kann weitgehendst schwanken. In den meisten Fällen beschränkt sich die Veränderung auf die Brustwarze und den Warzenhof; es sind jedoch Fälle bekannt, bei denen sich die Veränderungen über die ganze Brust und Thoraxhälfte ausdehnten.

Die Paget sche Erkrankung ist nun später nicht nur an der Brustwarze der Frauen, sondern auch bei Männern und hauptsächlich auch mit extramamillärem Sitz bei beiden Geschlechtern in klinisch gleicher Erscheinungsform wie der Morbus Paget der Brustwarze beobachtet und beschrieben worden, und zwar: an der Vulva, am Anus (Arzt und Kren), am Penis und Scrotum, an der Bauchwand, am Nabel, in der Achselhöhle, am Rücken, in der Glutealgegend, im Gesicht und am Unterarm.

Nach den neusten Zusammenstellungen von Komori (Japan) sind insgesamt 300 Paget sche Erkrankungen mit bevorzugtem Sitz an der Brustwarze und 64 Fälle außerhalb der Mamille bekannt geworden. Von diesen 64 extramamillär

lokalisierten Fällen wurden 43 an Geschlechtsteilen und in ihrer Umgebung beobachtet. Männer und Frauen wurden etwa in gleicher Zahl befallen, das höhere Alter (durchschnittlich das 55. Lebensjahr) ist bevorzugt.

Die Erkennung dieser extramamillären Formen des Morbus Paget wurde durch histologische Untersuchungen des excidierten Materials unterstützt; und zwar fand man hier ebenso wie bei der Paget schen Erkrankung der Brustwarze die für das histologische Bild des Morbus Paget so typischen „Paget zellen", die als erster Darier beschrieben und sie als „corps ronds" bezeichnet hatte.

Die Paget zellen breiten sich in allen Schichten der Epidermis, auch der Hornschicht aus, befinden sich jedoch vorwiegend im Stratum germinativum. Auch die Anhangsgebilde der Epidermis, die Milchgänge der Brustwarze und der Drüsenkörper selbst können Paget zellen aufweisen. Sie sind größer als die Epidermiszellen, rund oder auch polyedrisch, hell mit vielfach vacuolisiertem Protoplasma, das reichlich Glykogen in Form von Schollen, Körnern und Tropfen enthält (Arnd). Die chromatinreichen Kerne sind groß, vielgestaltig und oft durch das vacuolisierte Protoplasma an die Zellwand gedrängt, wobei sie Nieren- bis Sichelform annehmen. Vielkernigkeit, Riesenkerne und z. T. vermehrte und atypische Teilungsfiguren sind ebenfalls beobachtet worden. Durch den Verlust der Protoplasmabrücken im Stratum spinosum des Epithels werden die Paget zellen zu faserlosen Gebilden, die in Klumpen zwischen den aneinanderfesthaftenden, zusammengepreßten Balken der Stachelzellen liegen und so den normalen Aufbau der Epidermis zerstören (Zonenbildung nach Duhring und Wile). Die Stachelzellschicht ist beträchtlich verbreitert und erscheint von einem groben Lücken- oder Höhlensystem durchsetzt, wobei es sich um Anschwellung der Zellen bei hochgradiger Verflüssigung der Zellsubstanzen (Unna), also um ein intracelluläres Oedem handelt.

Ueber der so veränderten und zerstörten Epidermis befindet sich in den meisten Fällen eine erhaltene, z. T. parakeratotisch veränderte Hornschicht.

Im Corium wird in der Ausdehnung der Epidermisveränderung eine diffuse Zellinfiltration, die vorwiegend aus Lymphocyten und Plamazellen besteht, beobachtet. Die Gefäße sind verbreitert, von einem perivasculären Infiltrat umgeben.

Die Frage nach dere Natur und Pathogenese der Paget-zellen und die sich hieraus ableitende Auffassung, ob die

Pagetsche Erkrankung als Carcinom oder als Präcancerose zu werten ist, hat bis heute im Mittelpunkt des Interesses gestanden und Veranlassung zur Aeußerung mehrfacher Ansichten gegeben:

Darier, der als erster eine Beschreibung des histologischen Bildes gab, bezeichnete die Krankheit als „Psorospermose" und führte die Veränderungen des Epithels auf das Vorhandensein von tierischen Parasiten zurück. 1902 jedoch widerrief er bereits diese Auffassung und deutete die Pagetzellen als degenerierte Epithelien.

Unna bekämpfte bereits 1894 die Parasitentheorie Dariers und betrachtete die Pagetzellen als degenerierte Stachelzellen, wobei nach seiner Meinung die Verflüssigung der Zellsubstanzen, die Anschwellung der Zellen und der Schwund des Fasersystems Hand in Hand zu gehen scheinen. Eine ähnliche Auffassung vertreten Hannemüller und Landois, die in den Pagetzellen durch veränderte Osmose und Diosmose degenerierte, gequollene, epidermale Zellelemente sehen, die sich bei langsam fortschreitenden Brustdrüsenkrebsen entwickeln können, aber selbst keine Krebszellen darstellen.

Dagegen sahen Karg, Matzenauer, Benjamin u. a. in den Pagetzellen jüngste Geschwulstzellen eines im Plattenepithel entstandenen Hautkrebses.

Durch Jacobaeus, der histologische Untersuchungen bei Pagets disease und gleichzeitig bestehendem Brustdrüsenkrebs durchführte, wurde eine ganz neue Richtung in der Auffassung über die Natur und Pathogenese der Pagetzelle gegeben. Da er eine Uebereinstimmung der Pagetzellen mit Krebszellen des Mammacarcinoms beobachtete, kam er zum Ergebnis, daß „die Pagetzellen keine in loco krebsig degenerierten Epidermiszellen, sondern eingewanderte Drüsenkrebszellen sind."

Dieser Standpunkt der sekundären, intraepidermoidalen Ausbreitung eines primären Krebses der Brustdrüse ist nun von mehreren Seiten (Ribbert, Schambacher, Dietrich, Aschoff u. a.) unterstützt worden und wird auch heute von vielen Autoren vertreten. Jedoch wurde bereits 1907 von Kyrle darauf hingewiesen, daß „dem klinisch fest umschriebenen, einheitlichen Begriffe von Pagets disease kein gemeinsames pathologisch-anatomisches Substrat zugrunde liegt, indem das eine Mal ein Zylinderzellen-, das andere Mal ein Plattenepithel- oder Drüsenkrebs dieses Krankheitsbild hervorrufen kann, wobei das Oberflächenepithel des Warzenhofes oder das die Milch-

gänge auskleidende Epithel oder das Parenchym der Milchdrüse die Carcinommatrix abgeben kann."

Kyrle vertritt also einen vermittelnden Standpunkt der beschriebenen Ansichten von Matzenauer und Jacobaeus, indem er Matzenauers Meinung, „daß Pagets disease von allem Anfang an ein primäres Hautcarcinom sei", als „unzureichend definiert" erklärt, da ja auch Drüsenkrebse der Mamma das gleiche Krankheitsbild erzeugen können.

An Hand reichhaltigen Materials machten Arzt und Kren 1924 genaueste histologische Untersuchungen mit der Fragestellung: handelt es sich bei der Pagetschen Erkrankung um Veränderungen eines primären Hautkrebses oder um Folgen sekundär in die Epidermis eingewanderter Krebszellen?

Bei den weitaus meisten Fällen konnte ein primärer Brustdrüsenkrebs, bei einem extramamillär lokalisierten Fall am Damm ein Mastdarmcarcinom histologisch nachgewiesen werden. Im Gegensatz zur gewöhnlichen „zentripetalen" Metastasierung in die regionalen Lymphknoten handelte es sich hier also um eine — nach Arzt und Kren — „zentrifugale" Art der Metastasierung eines in der Tiefe liegenden Krebses.

Kyrle stellte diese Art der Krebsausbreitung beim Morbus Paget neben die „lenticuläre" Form der Ausbreitung des Mammacarcinoms und den „cancer en cuirasse" und benannte diese Art der Metastasenbildung in analoger Weise wie Arzt und Kren „die retrograde Ausbreitung des Mammacarcinoms". Nach seiner Meinung bestände der Unterschied zwischen diesen beiden Formen und dem Morbus Paget in einer evtl. „beschränkten Malignität" der Pagetschen Erkrankung, da die Krebsausbreitung sich auf die Lymphbahnen des Mamillarbereiches beschränke.

In einer zweiten Gruppe von Fällen konnten Arzt und Kren keinen Drüsenkrebs nachweisen. Da sie jedoch in den Lymphgefäßen Carcinomzellen vom Typ des Adenocarcinoms feststellten, nahmen Verff. an, daß ihnen der Drüsenkrebs bei den Untersuchungen entgangen sei und rechneten auch diese Fälle zur Pagetschen Erkrankung, die durch das Eindringen von Krebsmetastasen in die Epidermis verursacht wurden.

Schließlich fanden Arzt und Kren in einer letzten, kleinen Gruppe weder einen Drüsenkrebs noch Carcinomzellen mit drüsiger Anordnung in den Lymphgefäßen; die Pagetzellen mußten also lokal aus dem Plattenepithel entstanden sein. Da Arzt und Kren bei diesen Fällen keine Eigenschaften eines Carcinoms, in der Hauptsache also kein infiltra-

tives Wachstum oder Metastasen eines Epidermiscarcinoms in Lymph- oder Blutgefäßen beobachten konnten und außerdem dieser histologische Befund auffallenderweise mit einem klinisch gutartigen Verlauf zusammenfiel, entschieden sich Arzt und Kren, diese kleine Gruppe von Fällen ohne nachweisbaren Drüsenkrebs oder Metastasen als Präcancerosen zu bezeichnen. Sie unterschieden damit die sogenannte „primäre", eben als relativ gutartig verlaufend beschriebene Präcanceroseform von der „sekundären" Paget erkrankung. Diese zeichnet sich durch intraepidermoidales Wachstum von Krebszellen aus, die durch Metastasierung eines in der Tiefe gelegenen Krebses in die Epidermis gelangt sind.

Auch Zieler sprach sich in dem Sinne aus, daß das intraepidermoidale Wachstum von Krebszellen möglich, und die Entwicklung der Paget schen Erkrankung nicht abhängig sei von dem Ausgangspunkt: Milchdrüse, Milchgänge (Dietrich), Epithel der Brustwarze oder — bei extramamillärem Sitz des Morbus Paget — sonst eine Hautstelle, so daß als ursächliches Carcinom bei den histologischen Untersuchungen entweder ein Drüsen-, oder Epidermis-, oder Melanocarcinom (Kreibich) beobachtet werden kann.

Diese Ansicht schränkten Crosti, Rousset und Kreibich in der Weise ein, als Crosti als Ausgangspunkt für die Krebsbildung die Schweißdrüsen in den Vordergrund stellt und den Morbus Paget als „epidermotropes Epitheliom des Schweißdrüsenapparates" bezeichnet, Rousset die primäre Krebsbildung in den Talgdrüsen annimmt und Kreibich die Pagetzellen als anaplastische Melanoblasten mit erhaltener Lipoidspeicherung, aber fast erloschener Pigmentbildungsfähigkeit auffaßt.

Diese allgemein vertretene Auffassung, die Pagetzellen als intraepidermoidal wuchernde Carcinomzellen zu werten, wurde 1928 von Arnd in seiner Arbeit „Ueber die Paget sche Erkrankung der Brustwarze" stark angefochten.

Zahlreiche, eingehendste Untersuchungen bei einer von Arnd zuerst angewandten Glykogenfärbung ermöglichten es ihm, fließende Uebergänge von normalen Epithelien zu Pagetzellen, die sich durch besonders reichlichen Gehalt von Glykogen auszeichnen, zu finden. Und zwar beobachtete er diese mit Glykogen vollgepropften Pagetzellen in der Epidermis, in Schweiß- und Talgdrüsen, Haarbälgen und den großen Milchgängen. Arnd folgerte daraus, daß die Pagetzellen gewucherte Epithelzellen der Epidermis oder ihrer Anhangs-

gebilde darstellten, die durch veränderte Stoffwechselvorgänge angeregt, einer Glykogeninfiltration unterworfen sind und so ihr blasiges Aussehen erhalten. — Weitere Beobachtungen, bei denen Arnd eine Gruppe von Paget zellen ohne Zusammenhang mit einer nächsten fand und keinen Anhalt für eine carcinomatöse Art der Ausbreitung (infiltratives Wachstum, Metastasen oder Ausbreitung per continuitatem) nachweisen konnte, veranlaßten ihn, die Paget sche Erkrankung als präcanceröse Erkrankung anzusehen und — mit Hinweis auf die genetische Einheit der Epidermis und ihrer Anhangsgebilde — für die Paget zellen eine multicentrische und autochthone Entstehung in der Epidermis, den Talg- und Schweißdrüsen, Haarbälgen und großen Milchgängen anzunehmen. Auf dem Boden der präcancerös veränderten Zellen könne sich dann — ebenfalls multicentrisch — ein Carcinom entwickeln.

Bis heute ist noch keine eindeutige Erklärung der Frage über die Natur und Pathogenese der Paget zelle gefunden worden, die allgemeine Anerkennung erfahren hätte. Aus der ganzen Reihe der oben angeführten Auffassungen, daß die Paget zellen als:

1. degenerierte und veränderte Epithelien (Unna, Hannemüller, Landois, Arnd), also keine Carcinomzellen, oder
2. jüngste Geschwulstzellen eines Hautkrebses (Karg, Matzenauer, Benjamin u. a.), oder
3. anaplastische Melanoblasten mit erloschener Pigmentbildungsfähigkeit (Kreibich), oder
4. intraepidermoidal wuchernde Krebszellen mit dem Ausgangspunkt: Milchdrüse, Milchgänge, Genitale, Mastdarm oder Epidermis (Arzt, Kren, Kyrle, Zieler, Dietrich, Gans u. a.), oder Schweißdrüse (Crosti) oder Talgdrüse (Rousset)

angesehen werden, bevorzugen heute — nach den neusten Angaben in der Literatur — die meisten Autoren die Anschauung, daß die Paget zelle als intraepidermoidal wachsende Carcinomzelle eines Drüsen- oder Hautkrebses anzusehen ist.

Der häufigste Sitz der Paget schen Erkrankung, an der Mamille, ist dabei nach den beschriebenen Beobachtungen auf die bevorzugte Krebsbildung in den großen Milchgängen zurückzuführen. Dies entspricht der von Komori aufgestellten großen Zahl von 300 Paget erkrankungen der Brustwarze gegenüber 64 extramamillär beobachteten Fällen von Morbus Paget.

Die seltene Entwicklung der Pagetschen Erkrankung der Brustwarze im Gegensatz zu dem häufigen Vorkommen eines Brustdrüsenkrebses bei einem Carcinom der Milchgänge (Kilgore sah unter 500 Brustkrebsen einen Fall von Pagetscher Erkrankung), wird in der Weise gedeutet, daß die Ausbreitung der Krebszellen aus den Milchgängen in die Epidermis auf zunächst intracanaliculärem, dann intraepidermoidalem Wege etwas Ungewöhnliches und Seltenes darstelle. Das Fortschreiten der Krebszellen aus den Milchgängen in die Brustdrüse sei dagegen die gewöhnliche Form der Ausbreitung und wäre die Ursache der so häufigen Entwicklung eines Mammacarcinoms.

Bei einer Wachstumsrichtung der Krebszellen nach der Oberfläche, der Epidermis und in die Tiefe, ergäbe sich dann die Möglichkeit — und erkläre sich damit die Beobachtung —, daß die Pagetschen Veränderungen der Bildung eines Brustdrüsenkrebses vorausgehen oder ihr zeitlich folgen könnten.

Entsprechend der verschiedenartigen Lokalisation der extramamillären Pagetschen Erkrankung, ist auf die Frage nach der Pathogenese dieser Pagetzellen bis jetzt noch nicht so einheitlich geantwortet worden, wie bei dem Morbus Paget der Mamille.

Arzt, Kren, Beck, Dörffel, Zieler, Gans u. a. schließen auf Grund ihrer Beobachtungen, daß die Pagetzellen sich sowohl primär in der Epidermis entwickeln können und — nach Arzt und Kren — in diesen Fällen primäre, präcanceröse Formen des Morbus Paget verursachen, als auch Krebszellen darstellen können, die sekundär aus einem Drüsenkrebs oder einem Carcinom des Rectums oder des Genitalapparates in die Epidermis eingewandert sind.

Louste und Cailliau sehen in der Pagetschen Krankheit eine regionale, bösartige, neoplastische Reaktion drüsiger Organe der Epidermis (Talgdrüsen, Schweißdrüsen) oder ihrer Umgebung (Milchgänge), während andere Autoren versuchen, den Ursprungsort der Carcinombildung möglichst auf ein bestimmtes Organ der Epidermis zurückzuführen.

Crosti bezeichnet — wie schon oben angeführt — den Morbus Paget der Haut als „epidermotropes Epitheliom des Schweißdrüsenapparates", da die Neoplasie in den meisten Fällen Drüsenstruktur zeige. Die Entstehung der häufigsten extramamillären Formen am Genitale führt Crosti auf eine neoplastische Degeneration der mit Zylinderepithel versehenen Drüsen der Schleimhaut an den Uebergangsstellen zur Epidermis zurück.

Rousset dagegen sieht die primäre Krebsbildung in den Talgdrüsen, die, ohne Follikel, auch am Genitale (Glans, inneres Präputialblatt und kleine Labien) vorkommen.

Differentialdiagnostisch ist es nun, besonders bei den extramamillären Formen der Paget schen Erkrankung, nicht immer ganz leicht, klinisch und auch histologisch die Paget-schen Hautveränderungen von anderen Krankheitsbildern zu trennen. Der Paget der Brustwarze zeigt bisweilen große Aehnlichkeit mit einem Ekzem der Mamille und wurde daraufhin eine Zeit lang direkt als „Paget ekzem" bezeichnet. — Die extramamillären Formen können im klinischen Bilde zeitweise Ekzemen, Psoriasis vulgaris gleichen, sind jedoch dann durch histologische Untersuchungen gut zu differenzieren. Die Bowen sche Dermatose zeigt in einigen Fällen im klinischen und auch im histologischen Bilde so weitgehende Uebereinstimmungen mit den Paget schen Veränderungen, daß die Trennung dieser beiden Krankheitsbilder sehr schwer, ja unmöglich werden kann (Zieler, Martinotti, Arnd, Gans u. a.).

Die Bowen sche Krankheit wurde 1912 von Bowen beschrieben. Sie stellt im klinischen Verlauf im Gegensatz zum Morbus Paget ein relativ gutartiges Krankheitsbild dar, indem die Herde über Jahrzehnte bestehen können, ohne sich wesentlich zu vergrößern. In einer Reihe von Fällen gehen sie schließlich in Basal- oder Stachelzell- oder gemischte Carcinome über, neigen aber in der Regel nicht zur Metastasenbildung.

Die Bowen schen Veränderungen sind in gleicher Zahl bei beiden Geschlechtern, vorzugsweise im höheren Alter beobachtet worden, und zwar in einzelnen oder multiplen Herden an den verschiedensten Körperstellen und der Schleimhaut.

Das klinische Bild ist recht vielgestaltig, so daß die sichere Erkennung einer Bowen schen Krankheit sich immer nur aus dem histologischen Befund ergeben kann.

Nach Rousset werden die klinischen Erscheinungsformen in vier Gruppen eingeteilt, die aber nicht etwa Stadien im Verlauf der Krankheit darstellen.

Die klassische Form erscheint als — von Rousset so bezeichnete — „forme papulo-squamose": auf unveränderter, oder leicht geröteter Haut befinden sich einzelne, oder in Gruppen stehende, scharf begrenzte, flache Knötchen, die in den meisten Fällen eine bräunlich-rote Farbe aufweisen. Der durch die Knötchenansammlung gebildete Herd wird von ober-

flächlichen, weißlichen, kleinen Schuppen oder mächtigen Hyperkeratosen bedeckt, bei deren Entfernung sich ein roter, granulierter, nässender Grund zeigt.

Die zweite „forme papulo-croûteuse" ist durch die ausgedehnten krustösen Auflagerungen gekennzeichnet, während die atrophischen Veränderungen der dritten Gruppe in der Hautebene liegende, leicht schuppende Erosionen darstellen.

Die vierte Form schließlich gleicht dem klinischen Bilde der Bowenschen Veränderungen an der Schleimhaut. Es sind dies rote, glänzende Bezirke, in die weiße Schuppeninseln eingelagert sind.

An der Schleimhaut tritt der Morbus Bowen als scharf begrenzter, roter, eventuell heftig juckender Herd auf, der, von meist unveränderter Konsistenz weiße Schuppenauflagerungen in wechselnder Ausdehnung auf glattem oder granuliertem Grunde zeigt.

Das histologische Bild ist nun im Gegensatz zum klinischen recht einheitlich beschrieben worden, wobei nach Jessner und Jadassohn nicht der Gesamtaufbau des veränderten histologischen Bildes, sondern das Vorhandensein einiger für die Bowensche Dermatose typischer Eigentümlichkeiten für die Diagnosestellung ausschlaggebend sein müsse. Und zwar ist das histologische Bild des Morbus Bowen nach Jessner gekennzeichnet durch „das Durcheinandergewürfelte, Ungeordnete des Epithels, die zahlreichen Mitosen, das mehr intra- als intercelluläre Oedem, die Dyskeratose, sowie vor allem das Auftreten von sehr großen Epithelzellen mit verklumpten, unregelmäßigen, fast stets von einer Vacuole umgebenen Riesenkernen mit sehr großen Nucleolen". Diese sogenannten „Clumping-Zellen" und ihre vielgestaltigen Kerne bieten in ihrem histologischen Bilde durch ihre verschiedene Färbbarkeit ein besonders buntes Aussehen. Der Glykogengehalt ist vermehrt und entspricht etwa der Anhäufung, die bei der Pagetschen Krankheit beobachtet wird.

Die Hornschicht bietet das Bild der Hyper- oder Parakeratose.

Die Veränderungen des Bindegewebes in der Ausdehnung der Epidermisveränderungen zeigen weniger typische Abweichungen. Sie werden als sekundäre Reizwirkungen angesehen und äußern sich vorwiegend in Lymphocyten- und Plasmazellenansammlungen und stark erweiterten Blut- und Lymphgefäßen.

Das Rete Malpighi ist infolge der Zellveränderungen bedeutend verbreitert. Die einzelnen Epithelschichten bilden

jedoch zusammenhängende Verbände und reichen — entsprechend der Ausdehnung der Zellwucherung — in einzelnen Zapfen tief ins Corium hinein. Die Begrenzung der Epithelverbände gegen das Corium ist auf diese Weise unregelmäßig gestaltet, aber im allgemeinen scharf erhalten.

Es fehlen dem typischen, histologischen Bilde des Morbus Bowen also die wichtigen Zeichen carcinomatöser Entartung: infiltratives Wachstum und Abschnürung einzelner Zellnester, worauf u. a. Delbanco die klinische Gutartigkeit der Bowenschen Erkrankung zurückgeführt hat, und vielen Autoren (Grütz, Gutmann, Delbanco, Arzt, Biach u. a.) Veranlassung gab, dieses Krankheitsbild als Präcancerose zu bezeichnen. Die schließliche Entwicklung eines Basal- oder Stachelzellkrebses mit eventueller Metastasenbildung stellt dabei das Endstadium in der Entwicklung dieser Krankheit, eben einer Präcancerose dar.

Von anderer Seite wird die Bowensche Dermatose dagegen als eine von Anfang an bösartige Hautgeschwulst angesehen: als intradermal, an einem oder mehreren Punkten des Körpers entstehendes und langsam sich entwickelndes Epitheliom wird der Morbus Bowen von Jorno angesehen. Dieses Epitheliom zeige bis zu einem gewissen Zeitpunkt keine deutlichen Zeichen infiltrativen Wachstums. Jedoch seien u. a. die hyperchromatischen und Riesenzellmitosen (in den Bowenschen Zellen) schon im Anfangsstadium ein Hinweis der malignen Degeneration.

Ducrey betonte die übereinstimmende Zellstruktur in den Metastasen mit dem histologischen Aufbau in der primären Hautveränderung, während Mount, Carol, Kusnitzky und Jacoby den Morbus Bowen als „Epitheliom eigener Struktur vom Typus Bowen" bezeichnete, da die Metastasen verdrängendes Wachstum zeigen. Auch Cailliau sprach die Bowenschen Veränderungen (ebenso wie den Morbus Paget) als Anfangsstadium einer Krebsbildung an, das lange latent bliebe, Wilsh. Muir und Zieler wiederum, ebenso wie den Morbus Paget, als intraepidermoidale Krebsbildung.

Die Bowensche Dermatose erregte eine Zeit lang großes Interesse, da man auf Grund der Kenntnis der allmählichen Entwicklung der Hautveränderungen in ein Carcinom hoffte, dem Wissen nach der Entstehung und Entwicklung der Krebsbildung überhaupt etwas näher zu kommen. Eine Reihe genauer histologischer Untersuchungen führte jedoch zu keinem Ergebnis.

Eine überraschende Aehnlichkeit des Morbus Bowen mit Veränderungen im Epithel bei frühen Stadien von experimentellen Teer- und Röntgenkrebsen wurde von Grütz, Gutmann, Bloch, Dreifuss u. a. beobachtet. Und zwar wird nach Angabe der Verff. dieses dem Morbus Bowen ähnliche Stadium bei den experimentell erzeugten Hautveränderungen schnell überschritten, um in ein Carcinom überzugehen, während ja die Bowensche Dermatose beim Menschen Jahrzehnte lang ohne wesentliche Veränderung bestehen bleiben, ja unter Umständen zur Abheilung kommen kann (Gans).

Diese Beobachtung bei der Entstehung experimentell erzeugter Hautkrebse unterstützte die oben genannten Autoren in ihrer Ansicht, den Morbus Bowen in eine Gruppe von Krankheitsbildern einzureihen, die unter dem Begriffe „Präcancerosen" zusammengefaßt werden. Hierzu werden nach Schürch u. a. folgende Hautveränderungen gerechnet:

Hyperceratosis senilis,
Verruca seborrhoica senilis [?],
Cornu cutaneum,
Melanotische Präcancerose,
Leucoplacie der Schleimhaut (besonders die verrucöse Form mit Neigung zu Fissuren und papillären Wucherungen),
Erythroplasie,
Xeroderma pigmentosum.

Nach Bloch und Schürch stellen die „Präcancerosen" keine Krankheit, sondern eine Phase in der Entwicklung eines Krankheitsbildes dar. Die Möglichkeit der Rückbildung der Präcancerosen besteht und wird von Schürch als scharfe Abgrenzung gegenüber dem Carcinom angeführt.

Die Aetiologie und Pathogenese der Bowenschen Krankheit ist bis heute ungeklärt.

Auf Grund des häufig multiplen Auftretens der Herde wurden latente Keimanlagen oder Anlageanomalien dem Krankheitsbilde zugrunde gelegt.

Der nävogene Ursprung ist von Bowen, Darier, Ducrey, Grütz u. a. vertreten worden, da das Nebeneinander von uncharakteristischen Akanthomen, präcancerösen Dermatosen und Herden mit carcimatöser Entartung nicht selten bei ein und demselben Kranken beobachtet werden konnte. Aehnliche Beobachtungen mit gleichzeitigem Bestehen von Verrucae planae juveniles [?], Präcancerosen und Epitheliomen

stellten Toyama und Kojima vor die Frage, ob es sich hierbei nicht um evtl. Uebergänge handeln könne.

Anderson erwägt Arsenik als ätiologischen Faktor, da er bei mehreren mit Arsen behandelten Psoriasis-Kranken multiple, gutartige, oberflächliche Epitheliome neben multipel auftretender Bowenscher Dermatose beobachten konnte. Wie schon oben angeführt, sieht Jorno im Morbus Bowen ein solitär oder multipel entstehendes, langsam wachsendes, intradermales Epitheliom, das von Anfang an die Zeichen maligner Degeneration (u. a. atypische Mitosen) zeige.

Jedoch ist — wie gesagt — bis heute keiner Auffassung allgemein zugestimmt worden.

Entsprechend den vielseitigen Erscheinungsformen der Bowenschen Dermatose müssen differentialdiagnostisch mehrere Krankheitsbilder berücksichtigt werden, und zwar u. a.: serpiginöse Syphilide, Psoriasis vulgaris und flache Formen der Epitheliome, jedoch in der Hauptsache das Epithelioma pagetoide (Darier), die Erythroplasie und der Morbus Paget.

Diese vier Hautveränderungen sind in manchen Fällen klinisch nicht zu unterscheiden. Das Epithelioma pagetoide (identisch mit Arnings „Carcinoiden", bzw. dem Epithelioma basocellulare superficiale) stellt ein Basalzellenepitheliom oder seltener eine basospinocelluläre Mischform dar und kann deshalb histologisch abgegrenzt werden.

Die Erythroplasie ist in typischen Fällen gut vom Morbus Bowen abzugrenzen. Es wird jedoch von Freund darauf hingewiesen, daß die Differenzierung bei Uebergangsbildern unmöglich werden kann, da die Erythroplasie in diesen Fällen identisch wäre mit der basocellulären Form der Bowenschen Krankheit, die u. a. dadurch charakterisiert werde, daß die Basalzellen direkt in stachellose, degenerierte Zellen übergehen, also die Stachelzellform überspringen.

Auf die besonderen differentialdiagnostischen Schwierigkeiten bei der Bowenschen und der Pagetschen Krankheit wird allgemein hingewiesen. Und zwar handelt es sich hauptsächlich um die Abgrenzung extramamillär lokalisierter Paget-Veränderungen von solitär auftretenden, flachen Formen der Bowenschen Dermatose. In beiden Fällen können die Herde ein langsames Wachstum zeigen und unter dem Bilde einer gering infiltrierten, im Niveau der Haut liegenden, rund oder policyklisch begrenzten Erosin mit nässender, feingranulierter Oberfläche erscheinen, in die Epithelinseln ein-

gelagert sind. Das von Darier angegebene Fehlen der Hornschicht beim Morbus Paget kann dabei nicht immer als makroskopisch sicheres Unterscheidungsmerkmal gelten.

Die histologische Untersuchung ermöglicht in typisch ausgebildeten Fällen, also bei der Erkennung der Pagetzellen einerseits und der „Clumping-Zellen" mit großen, verklumpten oder fragmentierten Kernen und der hyper- und parakeratotischen Hornschicht andererseits, eine sichere Diagnosestellung. Bei weniger ausgeprägten, histologischen Eigentümlichkeiten aber können beide Krankheiten durch gleichartige Veränderungen große Aehnlichkeit erhalten, die nach Jessner durch Unordnung und Vielgestaltigkeit der Epithelzellen, Verbreiterung des Epithels, Dyskeratose und epitheliales Oedem bedingt sind.

Diese weitgehenden Analogien, die sowohl klinisch, wie auch histologisch zwischen dem Morbus Paget und dem Morbus Bowen bestehen, hat u. a. Schubert und Martinotti zu der Frage veranlaßt, ob nicht der Morbus Paget mit Ausnahme der mamillären und anogenitalen Formen und der Morbus Bowen das gleiche Krankheitsbild darstelle. Die Beziehung dieser beiden Hautveränderungen zueinander sind jedoch bis heute im Unklaren geblieben.

Zusammenfassend läßt sich also sagen, daß der Morbus Paget makroskopisch und mikroskopisch ein verhältnismäßig einheitliches Bild zeigt, während der Morbus Bowen in den vielseitigsten Erscheinungsformen auftritt und auch die mikroskopischen Veränderungen ein viel bunteres und unregelmäßigeres Bild ausweisen.

Der Morbus Paget wird mit bevorzugtem Sitz an der Mamille, fast ausschließlich bei Frauen, beobachtet, in etwa 1/5 der Fälle extramamillär und dann mit gleicher Verteilung auf die Geschlechter; in diesen Fällen wird jedoch die Lokalisation in der Genitalgegend bevorzugt. Die übrigen Herde sind an allen Körperstellen beobachtet worden. Die Schleimhaut bleibt frei.

Die Bowensche Dermatose zeigt keinen Lieblingssitz. Veränderungen der Schleimhaut sind dabei in etwa 20 % der Fälle vertreten. Kumer und Lang geben 1935 etwa 100 bekanntgewordene Fälle der Bowenschen Dermatose der Haut gegenüber 18 von Rousset zusammengestellten Veränderungen an der Schleimhaut an. Quiroga zählt 1937 26 beobachtete Fälle der Bowenschen Dermatose an der Schleimhaut.

Der Morbus Bowen tritt häufig multipel auf, ohne Bevorzugung des männlichen oder weiblichen Geschlechts. 1935 beobachtete Bezecny bei einer Frau die exanthemartige Ausbreitung von 22 Herden der Bowenschen Dermatose über den ganzen Körper. Ein einzelner Herd hatte vordem seit 4 Jahren bestanden.

Dagegen ist der Morbus Paget im allgemeinen nur als Solitär-Herd bekannt. 1933 beobachtete und beschrieb jedoch Ciotola bei einem 12jährigen Mädchen das Auftreten der Pagetschen Erkrankungen an beiden Brüsten.

Beide Krankheitsbilder treten in der Regel im höheren Alter auf. (Die Patienten sind in der Mehrzahl der Fälle über 40 Jahre alt.) Die Bowenschen Veränderungen können sehr lange, nicht selten 30, ja 40 Jahre hindurch bestehen, ohne wesentliche Beschwerden zu verursachen. Beim Morbus Paget konnte nur sehr selten ein Bestehen der krankhaften Veränderungen über 10—15 Jahre beobachtet werden. In den meisten Fällen wurde eine Behandlung nach 2—3 Jahren wegen eines hinzutretenden Carcinoms notwendig.

Die Prognose ist dementsprechend bei der Pagetschen Erkrankung wesentlich schlechter zu stellen als bei der Bowenschen Dermatose, wenn auch hier die präcanceröse Natur bedacht werden muß. Jedoch wird die Prognosestellung sich im wesentlichen danach richten, ob sich bereits auf dem Boden der Bowenschen „Präcancerose" ein Basal- oder Stachelzellcarcinom entwickelt hat oder nicht. Die Metastasierung eines Bowenschen Herdes ist im allgemeinen relativ selten beobachtet worden.

Die Therapie des Morbus Bowen besteht deshalb in den meisten Fällen in Radium- oder Röntgenbestrahlung in der Art, wie sie bei Basalzellepitheliomen durchgeführt wird, oder in einer totalen Excision des Herdes.

Beim Morbus Paget ist die Therapie in der Hauptsache davon abhängig, ob bereits ein Tumor in der Tiefe besteht oder nicht. Viele Autoren vertreten die Ansicht, daß jede Pagetsche Erkrankung radikal-operativ angegangen werden müsse, ohne Rücksicht darauf, ob z. B. ein Brustdrüsenkrebs palpabel sei oder nicht, da viele Beobachtungen gezeigt hätten, daß auch nach sachgemäßer Röntgen- oder Radium-Bestrahlung sich nach Verlauf einer kürzeren oder längeren Zeit doch noch eine Mammacarcinom mit Metastasierung einstellen könne.

In anderen Fällen haben Radium- oder Röntgenbestrahlungen eine völlige Heilung erzielt, wobei es sich um die Fälle

der Paget schen Erkrankung gehandelt haben mag, die epidermal oder in den oberflächlichsten Anteilen der Milchgänge entstanden sind.

Zum Schluß möchte ich nun die Fälle von Morbus Paget und Morbus Bowen zusammenstellen, die innerhalb der letzten 6 Jahre in der Berliner Universitäts-Haut-Polikinik der Charité beobachtet werden konnten.

Unter rund 90.000 poliklinischen Patienten der Jahre 1933 bis 1938 liegen 10 Fälle von Paget scher und 18 der Bowenschen Erkrankung vor, so daß sich in der hiesigen Poliklinik eine Häufigkeitsziffer von 1 : 9.000 für den Morbus Paget und von 1 : 5.000 für den Morbus Bowen errechnen läßt, woraus sich ergibt, daß die Bowensche Dermatose in der Universitäts-Hautklinik der Charité wesentlich häufiger beobachtet werden konnte als die Paget sche Erkrankung. Im Gegensatz hierzu steht, daß Kumer und Lang 1935 im Handbuch der Haut- und Geschlechtskrankheiten eine Zahl von bis dahin insgesamt etwa 100 Fällen der Bowenschen Dermatose angegeben haben, dagegen Komori 1939 300 Pagetfälle zusammengestellt hat, wonach sich unter Berücksichtigung der Zeitdifferenz von 4 Jahren zwischen den einzelnen statistischen Aufstellungen doch noch eine unzweifelhaft häufigere Mitteilung über das Vorkommen des Morbus Paget erkennen läßt.

Dagegen stimmen die Angaben in der Literatur über Alter, Lokalisation, Verteilung auf die Geschlechter etwa mit den Beobachtungen in der hiesigen Klinik überein.

In 7 von den 10 hier beobachteten Fällen der Pagetschen Erkrankung war die Brustwarze befallen, während die Lokalisation der übrigen 3 Krankheitsbilder Schläfe, Vulva und einmal die submammäre Partie betraf. Die Veränderungen befanden sich in allen zehn Fällen ausschließlich bei Frauen (siehe Lokalisationstabelle S. 19).

Die in der hiesigen Kinik beobachteten 18 Bowen schen Veränderungen traten dagegen in etwa gleicher Zahl bei Männern und Frauen auf. In 1/6 der Fälle konnten die Bowen schen Veränderungen bei den Patienten in multipler Zahl beobachtet werden. Die Lokalisation betraf vorzugsweise Stamm und Gesicht (siehe Lokalisationstabelle S. 20); ein Morbus Bowen der Schleimhaut konnte nicht beobachtet werden.

Der Beginn der Paget schen Erkrankung fällt fast ausschließlich in das 5. und 6. Lebensjahrzehnt, während die

Bowenschen Veränderungen vorzugsweise zwischen dem 50. und 70. Lebensjahr auftreten, sich jedoch auch bereits im 3. Lebensjahrzehnt entwickeln können (s. Alterskurven des Morbus Paget und Morbus Bowen S. 21).

Ein überraschend langes Bestehen der Bowenschen Hautveränderungen, ohne wesentliche subjektive Beschwerden oder Störungen des Allgemeinbefindens zu verursachen, wurde mehrfach beobachtet. In den meisten Fällen suchten die Kranken 2—10 Jahre nach dem Auftreten ihrer Hautveränderungen die Poliklinik auf, in 3 von 18 Fällen bestanden diese aber bereits seit 30 Jahren.

Im Gegensatz hierzu stehen die Beobachtungen bei den Pagetschen Veränderungen, wonach die Patientinnen selten später als nach 1—2 Jahren zur Untersuchung kamen. Das selten lange Bestehen von 7 Jahren der Pagetschen Veränderung an der Brustwarze ohne nachweisbare Drüsenveränderungen, wie es in einem Falle in der hiesigen Poliklinik beobachtet werden konnte, ist mit Hinweis auf den im allgemeinen schnellen Fortgang der Erkrankung besonders hervorzuheben.

Im Folgenden möchte ich nun zunächst kurz die Beobachtungen schildern, die bei 4 an Morbus Paget der Brustwarze erkrankten Patientinnen der Poliklinik gemacht werden konnten. Die Diagnose „Morbus Paget" wurde in allen Fällen durch histologische Untersuchungen gesichert.

Lokalisationstabelle 1. (Morbus Paget)

	Schläfe	Brustwarze	Submämmäre Partie	Vulva
1	+			
2		+		
3		+		
4		+		
5		+		
6		+		
7		+		
8		+		
9			+	
10				+

Lokalisationstabelle 2. (Morbus Bowen)

	Stirn	Schläfe	Wange	Unterkiefer	Schulter	Brust	Bauch	Rücken	Achselhöhle	Oberarm	Unterarm	Oberschenkel	Unterschenkel
1		+									–		
2							+				–		– +
3	–	+	– –										
4	+												
5	+												
6			–										
7				+									
8					–								
9						+							
10						+							
11						+							
12								+					
13								+					
14								+					
15									+				
16										+			
17												–	
18												+	

Lebensalterkurven in Lebensjahrzehnten.

Die Altersangaben beziehen sich auf den Beginn der Erkrankung.

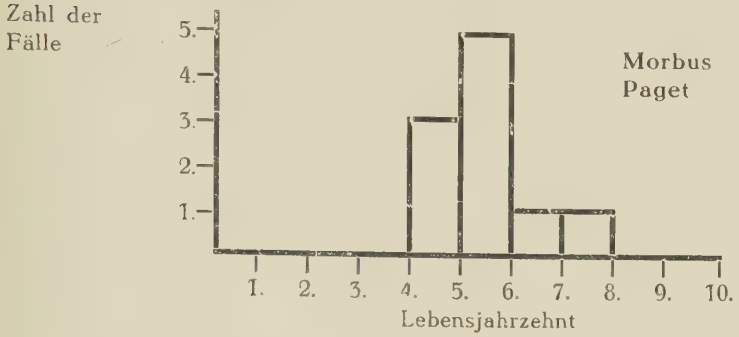

Fall 1: A. G., 61 Jahre, Ehefrau.

Diagnose: Morbus Paget der rechten Mamille.

Histologischer Befund: Morbus Paget. Patientin besuchte im Oktober 1932 die Hautpoliklinik der Charité. Nach ihren Angaben begann die Veränderung an der rechten Brustwarze am unteren, der Mitte zugerichteten Rande des Warzenhofes und hätte zunächst wie „ein Furunkel" ausgesehen. Nach etwa einem Jahr Salbenbehandlung „blieb dann die Warze weg", und Rötung und Schuppung traten ein.

Die Untersuchung ergab keine Veränderungen des Drüsenkörpers oder der regionären Lymphdrüsen. Das histologische Bild bestätigte die klinisch gestellte Diagnose: Morbus Paget.

Auf Grund des Untersuchungsbefundes, also: nicht nachweisbarer Drüsentumor und fehlende Lymphdrüsenbeteiligung, wurde im November 1932 eine Radiumkontaktbestrahlung des Herdes durchgeführt, wonach die Veränderungen an der Brustwarze zur Abheilung gelangten.

Im April 1936 suchte die Patientin die Hautklinik zur wiederholten Nachuntersuchung auf. Es fanden sich hierbei drei Querfinger oberhalb des Bestrahlungsherdes ein hühnereigroßer Tumor von ziemlich derber Konsistenz, der auf der Unterlage gut verschieblich war. Regionäre Lymphdrüsenschwellungen waren nicht feststellbar. Auf Grund dieses Untersuchungsbefundes wurde eine Mammaamputation mit Ausräumung der Axillardrüsen notwendig. Die Operation wurde noch im gleichen Monat durchgeführt.

Ein Jahr hindurch blieb die Patientin beschwerde- und recidivfrei. Im April 1937 traten jedoch Schmerzen im rechten Arm auf. Die Untersuchung ergab ein bohnengroßes, subcutanes Infiltrat vor der vorderen Achselfalte und außerdem eine etwa pflaumengroße Drüse in der rechten Supraclaviculargegend.

Im August 1938, ein Jahr nach Tiefenbestrahlung der vergrößerten Drüsen, trat eine Anschwellung des ganzen rechten Armes auf.

Bei der Nachuntersuchung im März 1939 fand sich submandibulär wiederum eine gut pflaumengroße, verschiebliche, indolente Drüse von derber Konsistenz. In der Supraclaviculargrube und Achsenhöhle bestanden Zeichen der Röntgen-Spätschädigung, Drüsenvergrößerungen waren jedoch nicht palpabel. Der rechte Arm war elefantiastisch auf ungefähr das Doppelte des normalen Umfanges verdickt.

Fall 2: G. K., 48 Jahre, Kinderpflegerin.

Diagnose: Morbus Paget der rechten Mamille.

Histologischer Befund: Morbus Paget. Die Patientin suchte im April 1938 die hiesige Poliklinik wegen einer seit 1934 bestehenden, vergeblich behandelten, nässenden und krustenbildenden Veränderung in der nächsten Umgebung der rechten Brustwarze auf. Nach den Angaben der Patientin hatte der Herd nur sehr langsam an Größe zugenommen. Er zeigte jetzt eine Ausdehnung von etwa Kleinhandtellergröße. Drüsenkörper und regionäre Lymphdrüsen waren frei von pathologischen Veränderungen. Die klinische Diagnose: Morbus Paget wurde durch histologische Untersuchungen bestätigt.

Wegen Schwierigkeiten in der Kostendeckung wurde Patientin zur Behandlung ins Rudolf - Virchow - Krankenhaus verlegt. Dort wurde noch im gleichen Monat eine Amputation der rechten Mamma mit Ausräumung der Axillardrüsen und folgenden 2 Röntgen-Nachbestrahlungen durchgeführt.

Im März 1939 ergab die Nachuntersuchung keinen Anhalt für eine Metastasierung in die regionären Lymphknoten.

Fall 3: A. F., 60 Jahre, Ehefrau.

Diagnose: Morbus Paget der rechten Mamille.

Histologischer Befund: Morbus Paget. Die Patientin kam 1934 mit einer seit kurzer Zeit bestehenden Hautveränderung an der rechten Brustwarze zur Untersuchung. Es fand sich dicht neben der rechten Brustwarze ein etwa 10-Pfennigstück großer, gering nässender, scharf gegen die Umgebung abgegrenzter, erythematöser Herd von schwach derber Konsistenz. Drüsengewebe und regionäre Lymphdrüsen zeigten sich frei von pathologischen Veränderungen. Die klinische und histologische Diagnose lautete: Morbus Paget.

Im Juni 1934 wurde der Herd durch Radium-Kontakt-Bestrahlung zur Abheilung gebracht.

Die Patientin war bei der Nachuntersuchung im März 1939 völlig recidivfrei. Der Bestrahlungsherd ist durch einen von Telangiektasien durchzogenen, narbig-atrophischen Bezirk gekennzeichnet.

Fall 4: E. S., 60 Jahre, Ehefrau.

Diagnose: Morbus Paget der linken Mamille.

Histologischer Befund: Morbus Paget. Die Patientin kam 1936, 2 Jahre nach Beginn der Erkrankung, zur Untersuchung. Um die seit einem halben Jahr retrahierte Mamille bestand ein etwa 2-Markstück großer, scharf gegen das Gesunde abgegrenzter, nässend-glänzender, von Rhagaden und oberflächlichen Erosionen durchzogener Krankheitsherd von rotbrauner Farbe. Drüsenkörper und Achselhöhle erwiesen sich frei von pathologischen Veränderungen.

Die Behandlung im August 1936 bestand in Radium-Kontaktbestrahlung des erkrankten Gebietes.

Die Nachuntersuchung im März 1939 ergab einen kleinhandtellergroßen, narbig-atrophischen Bestrahlungsherd im Bereich des linken Warzenhofes und der völlig geschwundenen Mamille. Brustdrüse und regionäre Lymphdrüsen wiesen keine pathologischen Veränderungen auf.

Zusammenfassend handelte es sich also in allen 4 Fällen um die Erscheinungsformen des Morbus Paget der Mamille, bei denen zunächst kein Drüsentumor oder evtl. Lymphdrüsenveränderungen nachzuweisen waren. Die Therapie bestand in 3 von den angeführten Fällen (1, 3 und 4) in Radium-Kontaktbestrahlung, und zwar wurde diese Strahlenbehandlung in Fall 3 kurze Zeit nach dem Auftreten der ersten Krankheitserscheinungen, in Fall 1 und 4 erst nach 2jährigem Bestand des Morbus Paget durchgeführt. In Fall 1 erwies sich die Radiumbestrahlung als unzureichend, indem 3½ Jahre danach sich ein

Mammacarcinom mit Metastasierung in die regionären Lymphknoten entwickelte. Bei Fall 2 handelte es sich um eine seit 4 Jahren bestehende Paget sche Erkrankung der Brustwarze. Hier wurde von anderer Seite auf Grund des langjährigen Bestandes der Krankheitserscheinungen, trotz fehlendem Nachweis eines Drüsentumors, die sofortige, radikale, operative Behandlung mit folgenden Nachbestrahlungen des Operationsfeldes der Radium-Bestrahlung vorgezogen.

Aus diesen Beobachtungen, also: nicht nachweisbarer Drüsentumor oder evtl. metastatisch veränderte, regionäre Lymphdrüsen nach 2—4jährigem Bestehen der Paget schen Veränderungen bei Fall 1, 2 und 4, und 5jährige Recidivfreiheit nach Radiumbestrahlung bei Fall 3, folgt, daß in keinem dieser angeführen Fälle ein in der Tiefe gelegenes Carcinom die Ursache für das Auftreten der angeführten Paget schen Erkrankungen gewesen sein kann.

Bei Fall 1 und 4 besteht die Wahrscheinlichkeit, daß in der krebsigen Entartung der oberflächlichsten Partien der großen Milchausführungsgänge die Ursache für die Entwicklung der Paget schen Veränderungen an der Brustwarze lag, da in beiden Fällen eine Retraktion der Mamille beobachtet werden konnte.

Es ist anzunehmen, daß bei Fall 1 nicht alle pathologisch-veränderten Epithelzellen der Ausführungsgänge durch die Radiumbestrahlung erfaßt werden konnten, und die Entwicklung eines Brustdrüsenkrebses 4 Jahre nach der Bestrahlung durch Ausbreitung der Krebszellen in die Tiefe erfolgt. Jedoch muß die Möglichkeit eines — unabhängig vom Morbus Paget — primär im Drüsengewebe entstandenen Mammacarcinoms berücksichtigt werden, zumal genaue histologische Untersuchungen, aus denen man auf die Art der Ausbreitung oder der Entstehung der Neoplasie schließen könnte, fehlen.

Die Veränderungen, die bei Fall 2 nach 4jährigem Bestehen der krankhaften Veränderung an der Brustwarze, ohne Schwund derselben, beobachtet wurden, lassen in diesem Fall eher an eine epidermale Entstehung der Paget zellen denken. Der langjährige Bestand dieser Hautveränderung, ohne von einem Drüsenkrebs gefolgt zu sein, würde dabei auch mit den Beobachtungen von Arzt und Kren übereinstimmen, die ja diese Form der epidermal entstandenen Paget zellen ohne Neigung zur Metastasierung oder Einbruch in benachbartes Gewebe als „präcancerös" bezeichnen und sie damit von den sekundär in die Epidermis gelangten Paget zellen unterscheiden.

Ueber das Schicksal der 6 weiteren, in der hiesigen Klinik beobachteten und z. T. im Lichtinstitut behandelten Patientinnen kann ich leider nicht eingehend berichten, da eine Patientin, die sich 1933 mit einem extramammären Herd (an der Schläfe) zeigte, bereits 1934 an „Gehirnschlag" verstorben ist, eine zweite Patientin mit der Paget schen Veränderung unterhalb der Mamma wegen des schlechten, angeblich nicht durch die Hautkrankheit verursachten Allgemeinzustandes nicht zur Nachuntersuchung kommen konnte. Die 4 letzten Patientinnen schließlich waren durch die Post nicht auffindbar, sind also als „unbekannt verschollen" zu bezeichnen. Bei diesen 4 Fällen handelte es sich interessanterweise in einem Fall um einen Morbus Paget der Vulva und in 3 Fällen um die Paget sche Erkrankung der Brustwarze, so daß bei der allgemein als schlecht zu stellenden Prognose dieser Krankheitsformen das häufige Verschollensein der Patienten durch evtl. Todesfälle zu erklären sein wird. Es fällt dies besonders im Vergleich zu der großen Zahl der an Morbus Bowen erkrankten Patienten auf, von denen nur in 2 Fällen keine Antwort zu erhalten war.

Von 18 in der hiesigen Poliklinik in den letzten 6 Jahren beobachteten Fällen der Bowen schen Dermatose ist eine Patientin inzwischen an unbekannter Ursache gestorben, zwei weitere Patienten sind unbekannt verschollen. Die zusammengestellten Beobachtungen, die die Nachuntersuchungen an 15 an Morbus Bowen erkrankten Patienten ergeben, lassen nun bei 4 Fällen das auffallend gleichzeitige Zusammentreffen der Bowen schen Veränderungen mit Keratomata senilia, Verrucae seniles und in einigen Fällen mit Basalzellepitheliomen auf dem Boden senil-atrophischer oder Landmannshaut erkennen. In 2 von diesen Fällen war makroskopisch eine Unterscheidung von Keratomata senilia und multiplen, flachen Bowen herden unmöglich.

In einem anderen Fall konnten bei einem 40jährigen Patienten neben einer recidivfreien, atrophischen Narbe, nach Radium-Bestrahlung eines Bowen schen Herdes (1935) an der linken Schulter, zahlreiche, über obere Brust- und Rückenpartien ausgebreitete Epheliden und Nävi pigmentosi und außerdem vereinzelte, gut linsengroße, bräunlich-rote Flecke mit atrophischer Oberhaut und geringer, kleinlamellöser Schuppung beobachtet werden, die nach Angaben des Patienten sich nicht aus den Epheliden oder Nävi pigmentosi entwickeln, sondern allmählich aus ganz gesunder Haut entstehen. Es wurden

bei diesen Efflorescenzen auf Grund des makroskopischen Aussehens multiple Herde bei Bowenscher Dermatose angenommen. Die histologische Untersuchung dieser Veränderungen steht aus.

Die Beobachtungen dieses Falles sind wohl geeignet, die von Bowen, Darier, Ducrey, Grütz u. a. vertretene nävogene Entstehung der Bowenschen Dermatose zu unterstützen.

Grütz fand in einem solchen Fall Nävuszellen im Präparat und sah darin „den bündigen Beweis für den nävogenen Ursprung" des Morbus Bowen.

Die von Freund beschriebene Verwandtschaft der Erythroplasie mit dem Morbus Bowen, die sich insbesondere in der Aehnlichkeit des makroskopischen, wie des histologischen Aussehens bei basocellulären Formen der Bowenschen Dermatose äußert, konnte auch bei einem Fall der hiesigen Klinik beobachtet werden. Es handelte sich um eine 76jähr. Patientin, die zum ersten Mal 1931 wegen einer seit 3 Jahren bestehenden Affektion an der Stirn die Klinik aufsuchte. Die histologische Untersuchung ergab 1931 die Diagnose: Ekzem. Es bestand kein Anhalt für eine präcanceröse Veränderung. Der Herd wurde mit Radium bestrahlt. 6 Jahre später bildete sich am Rande des Bestrahlungsherdes eine scharf begrenzte, das Hautniveau überragende, bräunlich-rote Hautveränderung, die tumorartig hervorgewölbt war. In kurzen Abständen wurden nun 2 verschiedene Probeexcisionen gemacht. Nach dem ersten mikroskopischen Bilde lautete die Diagnose „Erythroplasie", die zweite histologische Untersuchung zeigte dagegen das Bild der Bowenschen Veränderungen.

Ein besonders interessanter Fall wurde bereits am 11. 6. 1936 von Schuermann in der Dermatologischen Gesellschaft vorgestellt. Es handelte sich um einen jetzt 50jährigen Schrankenwärter, bei dem die Bowensche Dermatose seit zehn Jahren besteht und eine außergewöhnliche Ausdehnung angenommen hat. 1936 waren die Herde an Stamm und Extremitäten lokalisiert. Es waren rechter Unterarm, linkes Knie, rechte Kniebeuge, Brust, rechte Schulter, Bauch und Rücken befallen. Es bestanden flach-papulöse, gelblich-rote, scharf begrenzte Herde mit teils schuppender, teils krustöser Oberfläche, von Linsen- bis 3-Markstückgröße. Ulceration und Tumorbildung konnte nicht beobachtet werden.

Da der Patient außerhalb von Berlin wohnt, konnte er nicht zur Nachuntersuchung kommen. Auf schriftliche Anfrage antwortete er jedoch, daß sich wiederum neue Herde entwickelt hätten, und betont insbesondere die Verschlechterung seines Allgemeinbefindens, dessen Ursache unbekannt ist.

Unter den übrigen Fällen B o w e n scher Dermatose wurden bei der Nachuntersuchung 2 Bestrahlungsherde mit teils zentral, teils randständig stehenden, leicht schuppenden, braunrot gefärbten, knötchenförmigen Efflorescenzen beobachtet, die als Recidive angesehen wurden und deren Entstehung sich auf Grund unterbrochener Röntgenbestrahlung und Grenzstrahlenbehandlung erklärte.

Die Nachuntersuchungen der letzten 6 Patienten ergaben recidivfreie Narben nach Totalexcision oder Radiumbestrahlung der B o w e n schen Herde.

Zusammenfassung:

1. Der Morbus P a g e t der Mamille entsteht in den meisten Fällen s e k u n d ä r durch intraepidermoidales Wachstum eingewanderter Krebszellen aus dem in den proximalen Anteilen der großen Milchgänge lokalisierten primären Carcinom.
2. Die P a g e t sche Erkrankung ist in einer weniger großen Zahl durch intraepidermales Wachstum sekundär metastatisch verschleppter Carcinomzellen eines in der Tiefe (Brustdrüse, Rectum, Genitalapparat) gelegenen Krebses bedingt. Die P a g e t zellen sind in diesen beiden Fällen Carcinomzellen mit der ihnen eigentümlichen Art der Ausbreitung.
3. Die P a g e t zellen können ebenfalls p r i m ä r in der Epidermis entstehen. Die Natur und Pathogenese dieser Zellen ist bis heute ungeklärt.
4. Die primär in der Epidermis entstandenen P a g e t zellen können P a g e t sche Erkrankungen an der Mamille und extramamillär lokalisierte Veränderungen an irgend einer Hautstelle verursachen.
5. Die extramamillären Formen des Morbus P a g e t zeigen unter Umständen sowohl klinisch wie histologisch große Aehnlichkeit mit der B o w e n schen Dermatose.

6. Die Aetiologie und Pathogenese des Morbus Bowen ist bisher noch nicht geklärt. Die nävogene Entstehung des Morbus Bowen wird von mehreren Seiten vertreten, jedoch nicht allgemein anerkannt.
7. Der Morbus Bowen ist als eine präcanceröse Hauterkrankung anzusehen, dementsprechend besteht die Möglichkeit der Carcinombildung aus der Bowenschen Dermatose mit evtl. Metastasierung als Endstadium in der Entwicklung einer Präcancerose.
8. Bericht über 28 in den Jahren 1933—1938 in der Poliklinik der Universitäts-Hautklinik der Charité Berlin beobachtete einschlägige Fälle (10 Morbus Paget und 18 Morbus Bowen) mit Angaben über Lokalisation, Lebensalter und Schicksal der Kranken.

Für die Ueberlassung des Themas möchte ich Herrn Professor Dr. Frieboes, für die freundliche Unterstützung bei dieser Arbeit Herrn Dr. med. habil. Schuermann meinen besten Dank aussprechen.

Literatur.

Anderson: Ztbl. f. Haut- u. Geschlechtskr. 1933, Bd. 44, S. 180.

Arnd: Virchow-Archiv, 1926, Bd. 261, S. 700.

Arzt und Biach: Arch. f. Dermat. u. Syph. 1925, Bd. 148, S. 635.

Arzt und Kren: Ebenda, 1925, Bd. 148, S. 284.

Beck: Handbuch der Haut- und Geschlechtskr. Bd. 12,3. S. 425 und S. 433.

Bezecny: Ztbl. f. Haut- u. Geschlechtskr., 1935, Bd. 51, S. 247.

Cailliau: Ebenda, 1937, Bd. 54, S. 427.

Ciotola: Ebenda, 1934, Bd. 46, S. 331 u. Bd. 47, S. 240.

Crosti: Ebenda, 1932, Bd. 43, S. 59 u. Bd. 42, S. 615.

Delbanco: Dermat. Ztschr., 1925, Bd. 45, S. 134.

Dörffel: Dermat. Wochenschr. 1935, Bd. 101, Nr. 38.

Freund: Arch. f. Dermat. u. Syph. 1933, Bd. 167.

Frieboes: Atlas der Haut- u. Geschlechtskr. S. 397 u. S. 399.

Gans: Histologie der Hautkr., Bd. 2, S. 359, 360 u. 367.

Grütz: Dermat. Wochenschr. 1924, Bd. 79, S. 1193 u. S. 1227.

Jessner: Arch. f. Dermat. u. Syph. 1921, Bd. 134, S. 361.

Jorno: Ztbl. f. Haut- u. Geschlechtskr. 1937, Bd. 54, S. 427 u. Bd. 55, S. 140.

Komori: Ebenda, 1939, Bd. 61, Heft 8.

Kreibich: Arch. f. Dermat. u. Syph. 1931, Bd. 163, S. 467.

Kumer u. Lang: Die Haut- und Geschlechtskrankheiten, herausgegeben von Arzt-Zieler, Bd. 2, bes. Teil 1, S. 904 u. S. 911.

Kusnitzky u. Jacoby: Ztbl. f. Haut- u. Geschlechtskr. 1937, Bd. 54, S. 109.

Kyrle: Arch. f. Dermat. u. Syph. 1907, Bd. 83, S. 187.

Louste u. Cailliau: Ztbl. f. Haut- u. Geschlechtskr. 1935, Bd. 51, S. 563.

Muir: Ebenda, 1935, Bd. 51, S. 563.

Quiroga: Ebenda, 1937, Bd. 56, S. 46.

Schubert: Dermat. Wochschr. 1935, Bd. 100, Nr. 12.

Schürch: Ztbl. f. Haut- u. Geschlechtskr. 1934, Bd. 47, S. 1.

Schuerman: Dermat. Wochschr. 1936, Bd. 2, S. 1134.

Toyama u. Kojima: Ztbl. f. Haut- u. Geschlechtskr. 1937, Bd. 56, S. 255.

Welsh: Ebenda, 1932, Bd. 42, S. 615.

Welsh u. Muir: Ebenda, 1935, Bd. 50, S. 491.

Zieler: Dermat. Wochschr. 1935, Bd. 2, S. 1441.

Lebenslauf.

Am 11. Mai 1912 wurde ich in Danzig-Langfuhr als Tochter des Dr.-Ing. Fritz Horn, jetzt o. Professor an der Technischen Hochschule Berlin, und seiner Ehefrau Erna, geb. Basilius, geboren.

Ich besuchte die Lyzeen in Zoppot, Hamburg und Berlin. Am 27. Februar 1931 bestand ich an der realgymnasiastischen Studienanstalt des Bismarck-Lyzeums in Berlin-Grunewald meine Reifeprüfung.

Ich ergriff das Studium der Medizin und studierte an den Universitäten Berlin, Marburg, München und Königsberg. Am 25. Oktober 1934 legte ich in Königsberg meine ärztliche Vorprüfung ab und bestand am 22. Februar 1938 nach sechs klinischen Semestern an der Universität Berlin daselbst das Staatsexamen.

Als Medizinalpraktikantin war ich an der Hals-, Nasen- und Ohrenklinik und der II. medizinischen Klinik des Allgemeinen Krankenhauses St. Georg in Hamburg, in der Abteilung für Kinderkrankheiten im Oskar-Ziethen-Krankenhaus, Berlin-Lichtenberg, und an der Univ.-Hautklinik und Poliklinik der Charité in Berlin tätig.

Am 1. April 1939 erhielt ich die Approbation als Aerztin und wurde gleichzeitig Volontärärztin an der Univ.-Hautklinik und Poliklinik der Charité in Berlin.